日補綴会誌 Ann Jpn Prosthodont Soc 8 : 381-385, 2016

依 頼 論 文

◆企画：補綴歯科臨床研鑽会プロソ '14 ／シンポジウム 3
「クラウンカントゥア，フィニッシュラインの設定とブラックトライアングルの処理」

審美性を考慮したインプラント上部構造の設計

松永興昌

Design of the implant superstructure in consideration of esthetics

Tatsuaki Matsunaga, DDS, PhD

抄　録
審美性が求められるインプラント治療において，最も重要なことはインプラント体周囲の硬・軟組織獲得と上部構造に対する最適な位置へのインプラント体の埋入である．さらに長期的に安定した審美性の獲得と維持のために，上部構造の綿密な設計と材料の選択を考慮しなければならない．昨今のインプラント治療におけるデジタルデンティストリーの普及から，コンピューターデザインの上部構造設計に際して，理想的なクラウンカントゥアやフィニッシュラインの設定が重要とされており，ブラックトライアングルの有無などがインプラント治療の審美的結果に大きく影響を与える．

キーワード
インプラント上部構造，クラウンカントゥア，フィニッシュライン，ブラックトライアングル

I．緒　　言

インプラント治療において最終上部構造のデザインや形態，使用する材料を考慮して行う補綴主導インプラント治療（Restorative-Driven Implant Treatment）を行うことは，現在のインプラント治療において周知の事実である[1]．治療の最終ゴールがインプラント上部構造の装着時における機能と審美性の獲得であるならば，十分な量の硬軟組織に対して通法に従った適切なインプラント治療を行うことによって審美性を回復することができると思われる．しかしながら，長期的な予知性のある審美性の結果と維持をゴールとするならば，計画する外科処置や上部構造設計の細部に配慮しなければならない[2]．なぜならば，上部構造の装着時では機能的，審美的な結果が得られていたとしても，短期間に上部構造の破損や脱離等のトラブルが見られ審美性に影響を与えることが報告されている[3]．それらの問題は，審美性の獲得に関する多くの報告，インプラント周囲硬・軟組織の獲得法やインプラント体埋入時期や方法に関する内容が多くを占めており，実際の歯牙欠損になった原因や治療計画全体を網羅したものではないことが考えられる．さらに，上部構造の設計では材料に関する理工学的な観点からの報告が多く見られ，審美性を獲得するための材料選択の基準となっているがそれらの材料をどのような形態で設計するのかを検討した報告は少ない．これらの報告が重要であることは当然のことだが，近年のインプラント治療の発展と上部構造製作におけるテクノロジーの進歩から考えると十分に議論されているとは言い難い．安定した審美性を獲得するためには，アバットメントのデザイン，特に歯肉貫通部の形状や表面性状，セメント固定式上部構造のマージン設定に配慮する必要がある．そのためには，これまでの報告を整理して上部構造設計を現在主流とされている CAD/CAM インプラント技工やインプラント体とアバットメントの接合様式を踏まえた上部構造設計が必要となってくる[4]．

松永歯科クリニック　審美・インプラントセンター薬院（九州支部）
福岡歯科大学咬合修復学講座冠橋義歯学分野
Matsunaga Dental Clinic Esthetic・Implant Center Yakuin (Kyushu Brunch)
Fukuoka Dental College, Department of Oral Rehabilitation Section of Fixed Prosthodontics

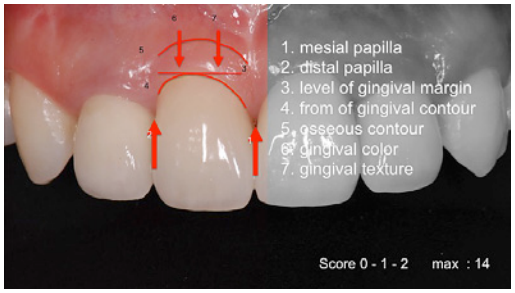

図1 Pink Esthetic Score (PES) インプラント単独修復における周囲組織の審美性獲得を数値化して評価している．Fürhauser Rらの文献を引用改変

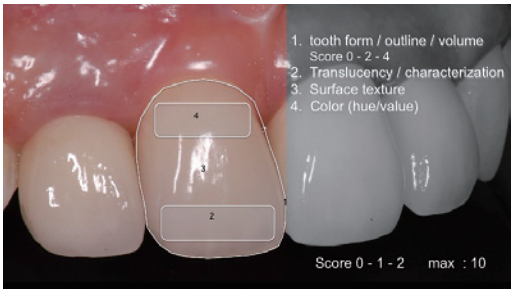

図2 White Esthetic Score (WES) インプラント単独修復における上部構造の審美性獲得を数値化して評価している．Belser UCらの文献を引用改変

図3 チタンメッシュを用いた骨増大術　左：自家骨をチタンスクリューで固定して人工骨を添加してチタンメッシュで形態を整えたレントゲン像　右：術後1カ月半にてチタンメッシュの露出がみられた．

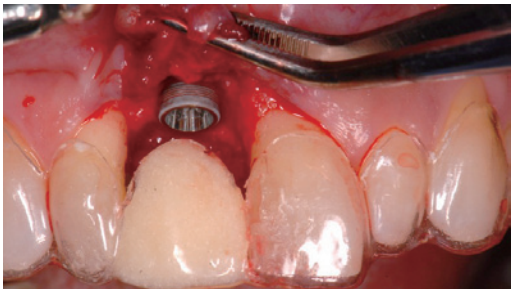

図4 チタンメッシュを除去して十分な骨組織に対してインプラント体を埋入した．

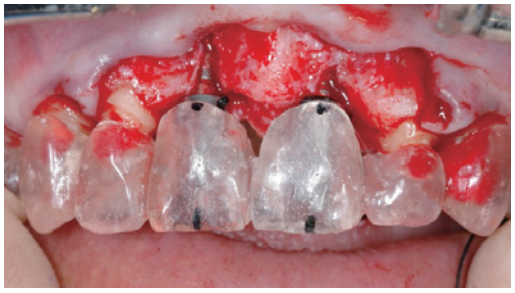

図5 複数歯欠損において最適な周囲組織の診断は大切であり，インプラント体の埋入位置は審美修復において最も重要な事項である．

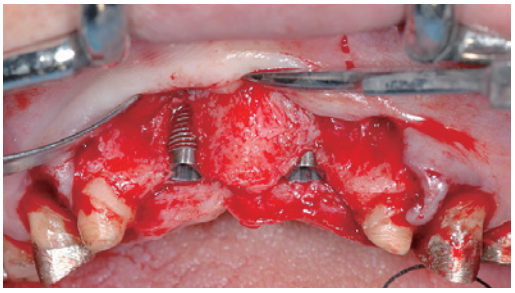

図6 インプラント体周囲の不足している硬軟組織は，プロビジョナルレストレーション装着前に十分に増大しなければならない．

II．インプラント審美のクライテリアと設計方針

インプラント治療における審美的ゴールは，天然歯の審美修復に求められる結果と何ら変わるものではない．Fürhauserらは，単独歯修復されたインプラント周囲軟組織の治療結果を反対同名歯との対称性を数値化して評価している（図1）．審美的ゴールは患者の主観的な評価が最も重要であるが，審美性の獲得を客感的に評価するためには明確な方法といえる[5]．さらにBelserらは，歯冠形態や色調再現に関しても数値化することによって上部構造の審美性評価を行っている[6]（図2）．これらの評価で症例の治療精度を検証することによって，さらにインプラントの審美性獲得に関するインプラント体埋入時期や方法，さらに埋入位置に関して明確なガイドラインが示されてきた．それに伴い安定した周囲軟組織の獲得法や症例の難易度分類といった治療指針が示されるようになってきた[7]．骨増大術の方法（図3，4）や複数歯欠損における術式（図5，6）のあり方は，前歯部審美領域ではより注意を払わなくてはならない．どのような症例においてもインプラント周囲組織の獲得と構築は基本であり，その後におこなう補綴治療方針に大きく影響を与える．構築された周囲組織の状態とインプラント体の埋入位置からプロビジョナルレストレーションを装着する際の上部構造設計を行っていく必要がある．

審美領域におけるインプラント治療のプロビジョナルレストレーションは天然歯修復とは異なり，プラッ

図 7 スクリュー固定式プロビジョナルレストレーションを用いて歯肉形態を修正して歯頸ラインを整える．

図 8 プロビジョナルレストレーションの口蓋側よりの近遠心部に即時重合レジンを添加して歯肉に圧をかけていく．

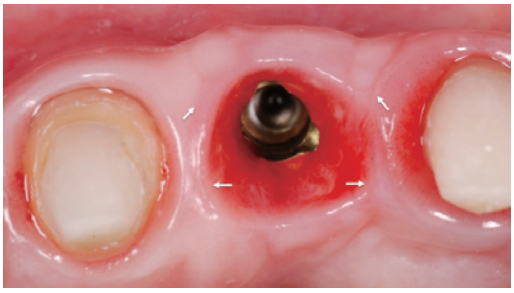

図 9 口蓋側よりの歯肉の厚みがあり血液供給がある部位に圧をかけることによって唇側方向へ歯肉が増大することを期待する．

図 10 口蓋側より唇側方向へ歯肉の厚みが確認でき，ブラックトライアングルを消失することを期待する．

トフォームからの軟組織のコントロールやアバットメントの設計から最終上部構造の装着に至るまで計画的にかつ臨機応変な臨床的対応が求められる．上部構造の設計を行うにあたり，プロビジョナルレストレーションを用いてセメント固定式かスクリュー固定式かを検討するのだが，さまざまな審美性の獲得条件によって検討しなければならない．インプラント周囲軟組織をプロビジョナルレストレーションによって歯肉形態を修正し歯頸ラインを整えていく必要がある場合，スクリュー固定式プロビジョナルレストレーションで調整することが望ましい[8]（図 7）．また，十分なインプラント周囲組織が獲得することができずインプラント周囲軟組織の退縮や骨吸収を最小限にとどめたい場合は，早期に最終的アバットメント装着してプロビジョナルレストレーションの着脱を減らしてインプラントプラットフォームから離れた位置で行うことが望ましいとされる[9]．

このようにさまざまな要件でプロビジョナルレストレーションの調整を行いながら最終上部構造の設計を行うことが大切であり，最も重要なクライテリアがプロビジョナルレストレーション装着時のブラックトライアングルの有無といった周囲軟組織と上部構造の調和が審美性の評価基準となる．周囲軟組織と上部構造の調和は，プロビジョナルレストレーションの過程で調和させていくものであり，周囲組織との調和は技工物として製作された上部構造の装着で簡単に得られるものではないからである．

Ⅲ．クラウンカントゥア，フィニッシュラインの設定，ブラックトライアングルの処理

最終的な上部構造形態の設計は，プロビジョナルレストレーションによってインプラント周囲組織の反応を確認しながら形態を決定していく．インプラント周囲軟組織は，天然歯と異なり軟組織付着の強度が劣るため急激に粘膜貫通部に圧迫圧をかけてしまうと歯根側に歯肉退縮を起こしてしまう．そのためプロビジョナルレストレーションに即時重合レジンを添加して歯肉形態を修正する場合には，歯肉粘膜の厚みがあることを確認して歯槽骨の支持の有無や血液供給があるかどうかを確認しながら行わなければならない（図 8 ～ 10）．

適正な調整で得られた周囲軟組織は炎症反応が見られず，整えられた歯肉形態としてみることができる（図 11）．Nozawa らは，整えられた歯肉の生物学的形状比率としてインプラントプラットフォームから垂直的な高さと水平的な幅の割合は 1：1.58 となることを報告している[10]．これらの報告は歯肉形態修正時の数値的指標となり，安定した周囲軟組織を形成するために重要な目安となっている．

図 11　プロビジョナルレストレーションによって作られた炎症のないインプラント周囲軟組織.

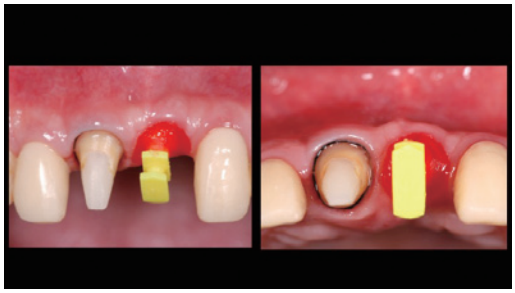

図 12　安定したインプラント周囲軟組織をカスタムインプレッツションコーピングを用いてクローズ印象採得する.

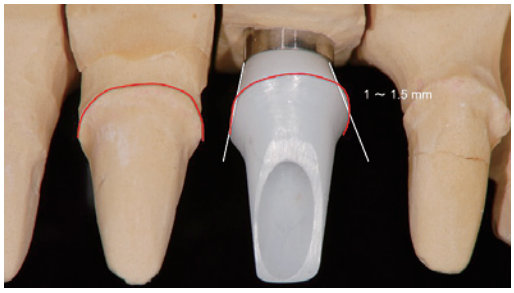

図 13　CAD/CAM で製作されるジルコニアアバットメント. 可能な限り修正が少なくなるように製作しなければならない.

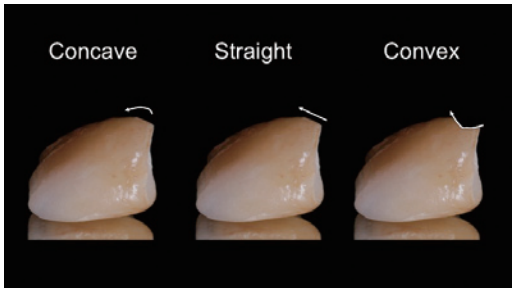

図 14　クラウンカントゥアは，左：Concave，中央：Straight，右：Convex の形態で付与される.

図 15　審美性が得られたセメント固定式上部構造. アバットメントとクラウンのカントゥア, フィニッシュラインの設定を行うことで審美性を獲得する.

インプラント周囲軟組織の安定が得られると，その形態と性状を維持した状態で印象採得を行わなければならない（図 12）. 粘膜貫通部の状態を可能な限り作業模型上に再現して，アバットメントの粘膜貫通部形態 , フィニッシュラインの設定さらにクラウンカントゥアを決定していく.

審美性を獲得するアバットメントを設計していく場合，基本的には個々の症例に合ったカスタムアバットメントを用いる. 現在のカスタムアバットメントは生体親和性を考慮して CAD/CAM で製作されるチタンかジルコニアが用いられるが，審美領域では色調再現や歯肉退縮のリスクからジルコニアが推奨される.

そのため口腔内試適時や装着時に調整が困難であることから，設計時に修正が可能な限り少なくなるようにはしなければならない（図 13）. 特に唇側面の歯肉貫通部カントゥアは，大きすぎると歯肉退縮を起こしてしまうためインプラントプラットフォームからフィニッシュラインまでストレートになるように設定することが望ましい. 近遠心面は，臨在歯との距離を考慮して歯間乳頭再生のために立ち上がりにハリをもたせて歯肉に圧をかけることによってブラックトライアングルの発現を抑えることができる.

セメント固定式上部構造の場合，アバットメント粘膜貫通部形態をする上でフィニッシュラインの位置と形態が重要となってくる. フィニッシュラインの位置は，歯頸ラインを揃える場合やブラックトライアングルの出現（または発現）を抑える部位には少し深めに設定するほうが調整を加える点では有利である. しなしながら，その範囲は 1.5 mm から 2 mm 歯肉縁下に設定する. これらの理由は，インプラント周囲炎の

原因がセメント固定上部構造装着後の残留セメントと指摘される報告[11]があり，装着されるクラウンカントゥアを使って歯肉形態を整えるのは望ましくない．したがって，フィニッシュライン形態を反対側同名歯のスキャロップ形態と相似させて設定することが望ましい．

クラウンカントゥアは，一般的にConcave, Straight, Convexの形態で付与される（図14）．アバットメントのフィニッシュラインから立ち上がり歯頸部形態を形成するもので，歯頸部歯肉の厚みや形態によって使い分けられる．特に注意しなければならないのが，Convex形態によって歯肉に過度の圧をかけることで歯肉に圧をかけすぎて余剰セメントが除去できないような形態にしてはならない．これらのことに注意をしながらセメント固定式上部構造は適正にアバットメントとクラウンのカントゥア，フィニッシュラインの設定を行うことで，審美性が得られた上部構造を装着することができる（図15）．

Ⅳ．まとめ

審美性を獲得するインプラント上部構造は，周囲組織と調和し自然観ある歯冠形態を与えることができることが望ましい．その上部構造の設計に際し，適切なクラウンカントゥアやフィニッシュラインの設定は単純なガイドラインによって簡単に設定できないのが事実である．周囲組織と調和して長期にわたり安定した審美性を維持していくことがゴールとするならば，歯牙欠損から失われた歯周組織構築の外科処置とプロビジョナルレストレーションによる補綴処置の結果を踏まえてクラウンカントゥアやフィニッシュラインの設定を行う必要がある．それらの設定が正しいと判断する指標としてブラックトライアングルの有無があり，審美性の獲得基準となっている．インプラント治療の発展と材料の進化によって，用いられる材料の変更や行われる治療法の変更は常に有ると考えておかなければならない．現在懸念されている患者の超後期高齢化と口腔内外における経年的変化に対応していくために，インプラント治療の審美性獲得から視覚的な治療結果を理解してもらい，適切なメンテナンスを受診してもらうことが長期的な安定を得ることに不可欠である[12]ことは言うまでもない．

文　献

1) Garber DA, Belser UC. Restoration-driven implant placement with restoration-generated site development. Compend Contin Educ Dent 1995; 16: 796, 798-802, 804.
2) Esposito M, Ardebili Y, Worthington HV. Interventions for replacing missing teeth: different types of dental implants. Cochrane Database Syst Rev 2014.
3) Pjetursson BE, Thoma D, Jung R, Zwahlen M, Zembic A. A systematic review of the survival and complication rates of implant-supported fixed dental prostheses (FDPs) after a mean observation period of at least 5 years. Clin Oral Implants Res 2012; 23 Suppl 6: 22-38.
4) Rodriguez AM1, Rosenstiel SF. Esthetic considerations related to bone and soft tissue maintenance and development around dental implants: report of the Committee on Research in Fixed Prosthodontics of the American Academy of Fixed Prosthodontics. J Prosthet Dent 2012; 108: 259-267.
5) Fürhauser R, Florescu D, Benesch T, Haas R, Mailath G, Watzek G. Evaluation of soft tissue around single-tooth implant crowns: the pink esthetic score. Clin Oral Implants Res 2005; 16: 639-644.
6) Belser UC, Grütter L, Vailati F, Bornstein MM, Weber HP, Buser D. Outcome evaluation of early placed maxillary anterior single-tooth implants using objective esthetic criteria: a cross-sectional, retrospective study in 45 patients with a 2- to 4-year follow-up using pink and white esthetic scores. J Periodontol 2009; 80: 140-151.
7) Buser D, Martin W, Belser UC. Optimizing esthetics for implant restorations in the anterior maxilla: anatomic and surgical considerations. Int J Oral Maxillofac Implants 2004; 19: 43-61.
8) Mitrani R, Phillips K, Kois JC. An implant-supported, screw-retained, provisional fixed partial denture for pontic site enhancement. Pract Proced Aesthet Dent 2005; 17: 673-678.
9) Degidi M, Nardi D, Piattelli A. One abutment at one time: non-removal of an immediate abutment and its effect on bone hearing around subcrestal tapered implants. Clin Oral Implants Res 2011; 22: 1303-1307.
10) Nozawa T, Enomoto H, Tsurumaki S, Ito K. Biologic height-width ratio of the buccal supra-implant mucosa. Eur J Esthet Dent 2006; 1: 208-214.
11) Wilson TG Jr. The positive relationship between excess cement and peri-implant disease: a prospective clinical endoscopic study. J Periodontol 2009; 80: 1388-1392.
12) Bryant SR, Zarb GA. Outcomes of implant prosthodontic treatment in older adults. J Can Dent Assoc 2002; 68: 97-102.

著者連絡先：松永　興昌
〒810-0022　福岡市中央区薬院3–3–5
Lapisビル2F　松永歯科クリニック 審美・インプラントセンター薬院
Tel: 092-401-4618
Fax: 092-401-8148
E-mail: nylic99@yahoo.co.jp